Đặc điểm hình ảnh và giá trị chẩn đoán của ^{18}F-FDG PET/CT ở bệnh nhân ung thư tuyến giáp thể biệt hóa sau phẫu thuật có thyroglobulin cao và xạ hình toàn thân với ^{131}I âm tính

Imaging characteristics and diagnostic value of ^{18}F-FDG PET/CT in post-operative differentiated thyroid cancer patients with elevated serum thyroglobulin and negative ^{131}I whole body scan

Bùi Quang Biểu, Lê Ngọc Hà, Lâm Khánh *Bệnh viện Trung ương Quân đội 108*

Tóm tắt

Mục tiêu: Tìm hiểu đặc điểm hình ảnh và giá trị chẩn đoán của ^{18}F-FDG PET/CT ở bệnh nhân ung thư tuyến giáp thể biệt hóa sau phẫu thuật có thyroglobulin (Tg) cao và xạ hình toàn thân với 131I âm tính. *Đối tượng và phương pháp:* Nghiên cứu mô tả cắt ngang trên 109 bệnh nhân ung thư tuyến giáp thể biệt hóa sau phẫu thuật. Bệnh nhân được chụp ^{18}F-FDG PET/CT phát hiện tổn thương tái phát, di căn. Đối chiếu kết quả PET/CT với kết quả mô bệnh học và theo dõi lâm sàng sau chụp PET/CT để xác định giá trị chẩn đoán của PET/CT. *Kết quả:* PET/CT phát hiện được 294 tổn thương với kích thước và SUV trung bình tương ứng là 14,0mm và 9,3g/ml. Vị trí tổn thương được phát hiện nhiều nhất là hạch cổ, trung thất, giường tuyến giáp và phổi. 78% bệnh nhân có kết quả PET/CT dương tính với tỷ lệ dương tính thật, dương tính giả, âm tính thật và âm tính giả tương ứng là 92,9%, 7,1%, 75% và 25%. PET/CT có độ nhạy, đặc hiệu, và độ chính xác trong chẩn đoán ung thư tuyến giáp tái phát di căn tương ứng là 92,9%, 75% và 89%. SUVmax 5,6ng/ml là ngưỡng chẩn đoán ung thư tuyến giáp tái phát, di căn phù hợp nhất. *Kết luận:* ^{18}F-FDG PET/CT là phương pháp chẩn đoán hình ảnh có giá trị trong phát hiện tái phát, di căn ở BN UTTG biệt hóa sau phẫu thuật có Tg cao và xạ hình toàn thân với ^{131}I âm tính.

Từ khóa: ^{18}F-FDG PET/CT, ung thư tuyến giáp biệt hóa, thyroglobulin cao, xạ hình toàn thân với ^{131}I âm tính.

Summary

Objective: To evaluate the imaging characteristics and diagnostic value of ^{18}F-FDG PET/CT in post-operative differentiated thyroid cancer (DTC) patients with elevated serum thyroglobulin and negative ^{131}I whole body scan. *Subject and method:* We performed a cross-sectional descriptive study on 109 post-surgical DTC patients. All patients underwent ^{18}F-FDG PET/CT scan to look for recurrence/metastasis. PET/CT results were compared with hisopathology and clinical follow-up to determine its diagnostic values. *Result:* 294 lesions were identified in PET/CT with mean diameter and SUV were 14.0mm và 9.3g/ml, respectively. Lesions were most found in cervical lymphnode, mediastinum, thyroid bed and lung. PET/CT was positive in 78% of patients with true positive, false positive, true negative and false negative rates were 92.9%, 7.1%, 75% and 25%, respectively. Sensitivity,

Ngày nhận bài: 23/5/2019, ngày chấp nhận đăng: 29/5/2019

Người phản hồi:Bùi Quang Biểu, Email: buiquangbieu@gmail.com - Bệnh viện Trung ương Quân đội 108

specificity and accuracy of PET/CT in detecting recurrent/metastatic DTC were 92.9%, 75% and 89%, respectively. SUVmax threshold of 5.9 ng/ml was the most suitable to determine recurrent/metastatic lesions in PET/CT. *Conclusion:* ^{18}F-FDG PET/CT is a valuable imaging tool to diagnose recurrence/metastasis in DTC patient with elevated serum thyroglobulin and negative ^{131}I whole body scan.

Keywords: ^{18}F-FDG PET/CT, differentiated thyroid cancer, elevated thyroglobulin, negative ^{131}I whole body scan.

1. Đặt vấn đề

Ung thư tuyến giáp (UTTG) là loại bệnh ung thư ngày càng phổ biến, chiếm tỷ lệ 5,1% các bệnh ung thư và đứng thứ năm trong các loại ung thư thường gặp ở nữ giới. Tại Việt Nam, UTTG đứng thứ tám trong các loại ung thư thường gặp ở cả hai giới và đứng thứ sáu trong các loại ung thư thường gặp ở nữ giới [1]. UTTG thể biệt hóa bao gồm thể nhú, thể nang và thể tế bào Hurthle chiếm tỷ lệ trên 90% các loại UTTG và thường có tiên lượng tốt. Sau khi phẫu thuật cắt tuyến giáp và điều trị i-ốt 131 (^{131}I), Tg được coi là dấu ấn khối u (tumor marker) và xạ hình toàn thân (XHTT) với ^{131}I là hình ảnh điển hình trong theo dõi và phát hiện UTTG biệt hóa tái phát, di căn. Tuy nhiên, trên lâm sàng, 2 - 15% BN UTTG thể biệt hóa sau phẫu thuật có nồng độ Tg tăng gợi ý UTTG tái phát, di căn nhưng XHTT với ^{131}I lại âm tính [2]. Gần đây, một số tác giả đưa ra khái niệm hội chứng Tg cao và xạ hình với i-ốt âm tính (Thyroglobulin Elevated Negative Iodine Scintigraphy syndrome - TENIS) dành cho các bệnh nhân (BN) nói trên [2]. Các nghiên cứu trên thế giới đã cho thấy vai trò của ^{18}F-FDG PET/CT trong chẩn đoán tái phát, di căn ở các BN UTTG thể biệt hóa có hội chứng TENIS với độ nhạy và độ đặc hiệu từ 82 - 95% [3]. ^{18}F-FDG PET/CT đã được khuyến cáo áp dụng ở các BN UTTG thể biệt hóa có hội chứng TENIS trong Hướng dẫn của Hội Tuyến giáp Hoa Kỳ và Mạng lưới Ung thư toàn diện Quốc gia Hoa Kỳ. Tuy nhiên, tại Việt Nam, còn ít nghiên cứu đề cập đến đặc điểm hình ảnh và giá trị chẩn đoán của FDG PET/CT ở các BN UTTG thể biệt hóa có hội chứng TENIS. Vì vậy, chúng tôi tiến hành nghiên cứu với mục tiêu: *Nghiên cứu đặc điểm hình ảnh và giá trị chẩn đoán của ^{18}F-FDG PET/CT ở bệnh nhân ung thư tuyến giáp thể biệt hóa sau phẫu thuật có nồng độ thyroglobulin huyết thanh cao và xạ hình toàn thân với ^{131}I âm tính.*

2. Đối tượng và phương pháp

2.1. Đối tượng

Đối tượng gồm 109 BN UTTG thể biệt hóa được theo dõi và điều trị tại Khoa Y học Hạt nhân, Bệnh viện Trung ương Quân đội 108 từ tháng 5/2010 đến tháng 12/2018.

Tiêu chuẩn lựa chọn BN

BN UTTG biệt hóa đã được phẫu thuật cắt tuyến giáp toàn bộ và điều trị ^{131}I.

Có nồng độ Tg huyết thanh > 10ng/ml khi kích thích TSH (TSH ≥ 30µUI/ml) và XHTT chẩn đoán với ^{131}I âm tính.

Tiêu chuẩn loại trừ

UTTG thể tủy, không biệt hóa, di căn ung thư từ nơi khác đến tuyến giáp.

BN có hình ảnh ^{18}F-FDG PET/CT xấu, nhiễu không phân tích được.

2.2. Phương pháp

Thiết kế nghiên cứu: Nghiên cứu mô tả cắt ngang.

Các bước tiến hành:

BN được khai thác tiền sử bệnh, hồ sơ bệnh án và khám lâm sàng.

Chẩn đoán giai đoạn sau phẫu thuật theo AJCC 7.

Đánh giá nguy cơ tái phát theo Hội Tuyến giáp Hoa Kỳ 2015.

BN ngừng uống hormon tuyến giáp, ăn hạn chế i-ốt trước chụp XHTT chẩn đoán và điều trị ^{131}I 2 tuần.

Định lượng nồng độ Tg, kháng thể kháng Tg (A-Tg), TSH huyết thanh trên máy Elecsys của hãng Roche.

Chụp 18F-FDG PET/CT toàn thân kết hợp PET/CT chuyên biệt đầu-cổ khi có hoặc không kích thích TSH.

Căn cứ vào kết quả PET/CT BN sẽ được hội chẩn xét phẫu thuật, xạ trị ngoài, hóa trị, điều trị đích, điều trị ^{131}I liều kinh nghiệm hoặc theo dõi.

Theo dõi BN định kỳ sau chụp PET/CT đánh giá tái phát, di căn sau mỗi 6 tháng: Lâm sàng, nồng độ Tg huyết thanh, siêu âm cổ, CT, FNA.

Các tiêu chí đánh giá:

Tính toán giá trị chẩn đoán của PET/CT dựa vào tiêu chuẩn vàng là kết quả giải phẫu bệnh sau phẫu thuật và kết quả theo dõi BN sau chụp PET/CT: Độ nhạy, đặc hiệu, giá trị dự đoán dương tính, âm tính, độ chính xác.

Thay đổi chiến thuật điều trị khi BN được chuyển sang phẫu thuật, xạ trị ngoài, hóa trị hoặc điều trị đích.

2.3. Xử lý số liệu

Số liệu nghiên cứu được xử lý bằng các thuật toán thống kê y học trên phần mềm SPSS 18.0.

3. Kết quả

Bảng 1. Đặc điểm của BN nghiên cứu (n = 109)

Đặc điểm		n	Tỷ lệ %
Tuổi (năm)	Trung bình	45,7 ± 14,9	
	Nhỏ nhất - lớn nhất	19 - 88	
Giới	Nam	28	25,7
	Nữ	81	84,3
Thể mô bệnh học	UTTG thể nhú	102	93,6
	UTTG thể nhú - nang	7	6,4
Giai đoạn TNM	I	62	56,9
	II	2	1,8
	III	1	0,9
	IV	41	37,6
	Không xác định	3	2,8
Nồng độ Tg huyết thanh (ng/ml)	Trung bình	297,9 ± 250,0	
	Tối thiểu – tối đa	20,5 - 1000	
	Tứ phân vị	92,5, 217, 500	

Nhận xét: Tuổi trung bình của BN là 45,7. Tỷ lệ nữ/nam là 3/1. Thể mô bệnh học đa số là thể nhú. BN ở giai đoạn I chiếm tỷ lệ cao nhất (56,9%), sau đó đến giai đoạn IV (37,6%). Nồng độ Tg huyết thanh dao động khá lớn với giá trị trung bình là 297,9ng/ml và tứ phân vị là 92,5, 217 và 500ng/ml.

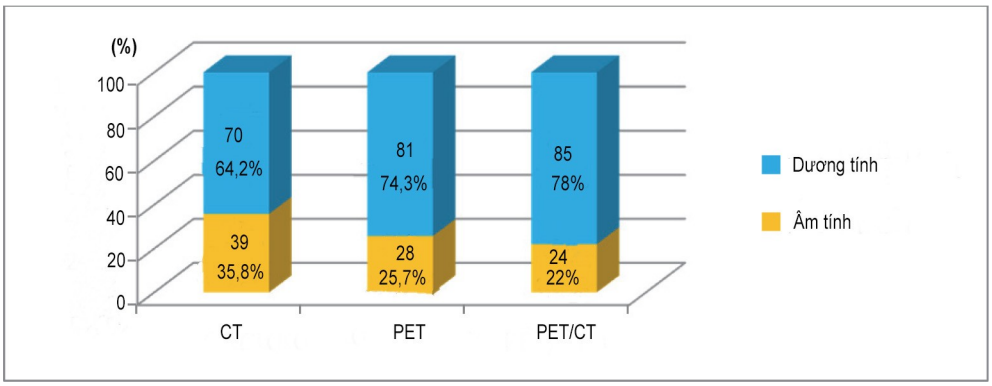

Biểu đồ 1. Kết quả CT, PET và PET/CT

Nhận xét: Kết quả PET/CT dương tính ở 85 BN (78%) cao hơn so với kết quả PET (81 BN; 74,3%) và CT (70 BN, 64,2%).

Bảng 2. Kết quả theo dõi sau chụp PET/CT (n = 109)

Kết quả theo dõi		n	Tỷ lệ %
Phát hiện tái phát, di căn	Mô bệnh học sau phẫu thuật	57	52,3
	Lâm sàng, Tg, chẩn đoán hình ảnh	28	25,7
	Không	24	22
PET/CT dương tính	Thật	79	92,9
	Giả	6	7,1
PET/CT âm tính	Thật	18	75
	Giả	6	25

Nhận xét: 85 BN (78%) phát hiện UTTG tái phát di căn sau chụp PET/CT. Kết quả PET/CT có 79/85 (92,9%) dương tính thật, 6/85 (7,1%) dương tính giả, 18/24 (75%) âm tính thật và 6/24 (25%) âm tính giả.

Bảng 3. Đặc điểm hình ảnh PET/CT

Đặc điểm		
Kích thước tổn thương (mm)	Trung bình Nhỏ nhất - lớn nhất	14,0 ± 8,4 3 – 58
SUV tổn thương (g/ml)	Trung bình Nhỏ nhất - lớn nhất	9,3 ± 7,3 2,5 - 64
Vị trí và số lượng tổn thương	Hạch cổ	173
	Hạch trung thất	46
	Giường tuyến giáp	35
	Phổi	27
	Xương	5
	Vị trí khác	8
	Tổng	***294***

Nhận xét: PET/CT phát hiện được 294 tổn thương với kích thước và SUV trung bình tương ứng là 14mm và 9,3g/ml. Vị trí tổn thương nhiều nhất là hạch cổ, sau đó đến hạch trung thất, giường tuyến giáp, phổi, xương.

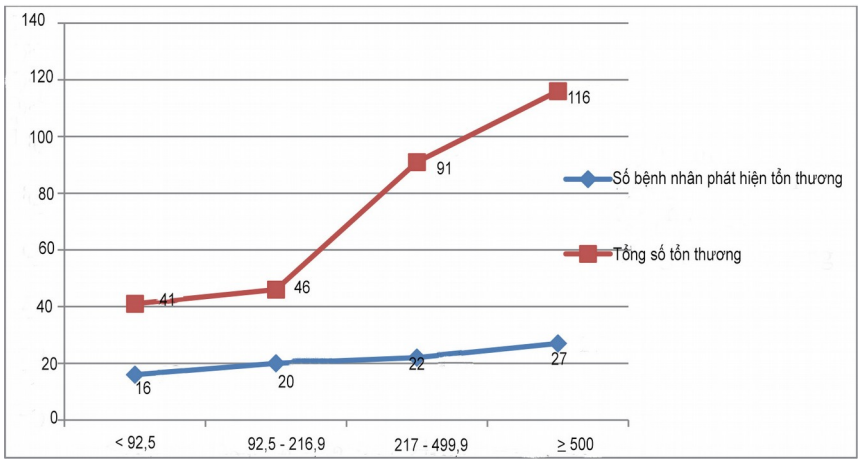

Biểu đồ 2. Liên quan giữa số bệnh nhân và số tổn thương phát hiện trên PET/CT với nồng độ Tg

Nhận xét: Số BN và số lượng tổn thương phát hiện đươ c trên PET/CT tăng lên cùng với các ngưỡng tứ phân vị của nồng độ Tg. Số lượng tổn thương phát hiện trên PET/CT tăng cao rõ rệt tại ngưỡng Tg trung vị 217ng/ml.

Bảng 4. Giá trị chẩn đoán của CT, PET và PET/CT

Phương pháp Giá trị	CT (%)	PET (%)	PET/CT (%)
Độ nhạy	77,6	88,2	92,9
Độ đặc hiệu	83,3	75	75
Giá trị dự đoán dương	94,3	92,6	92,9
Giá trị dự đoán âm	51,3	64,3	75
Độ chính xác	78,9	85,3	89

Nhận xét: PET/CT có độ nhạy, giá trị dự đoán âm và độ chính xác cao nhất (tương ứng 92,9%, 75% và 89%), sau đó đến PET (88,2%, 64,1% và 85,3%), thấp nhất là CT (77,6%, 51,3% và 78,9%). Tuy nhiên, độ đặc hiệu của PET/CT và PET đều bằng 75% và thấp hơn của CT (83,3%). PET/CT có giá trị dự đoán dương 92,9% tương đương với của PET (91,4%) và CT (94,3%).

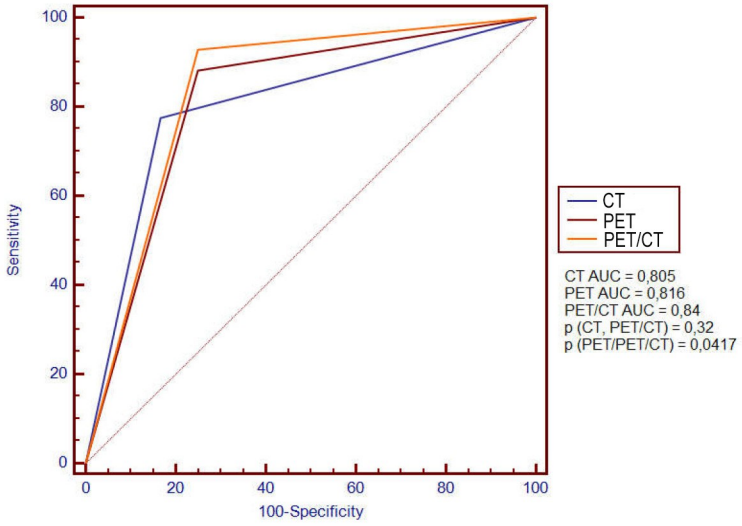

Biểu đồ 3. So sánh đường cong ROC giữa CT, PET và PET/CT trong chẩn đoán UTTG tái phát, di căn

Nhận xét: Diện tích dưới đường cong ROC của PET/CT lớn hơn diện tích của PET có ý nghĩa thống kê với p<0,05.

Bảng 5. Giá trị chẩn đoán của PET/CT theo nồng độ Tg

Nồng độ Tg	Giá trị chẩn đoán	Độ nhạy (%)	Độ đặc hiệu (%)
Tg (g/ml)	> 10	92,9	75
	≥ 92,5	93,2	88,9
	≥ 217	92,3	66,7
	≥ 500	96,4	100

Nhận xét: Độ nhạy, độ đặc hiệu của PET/CT có xu hướng tăng theo nồng độ Tg.

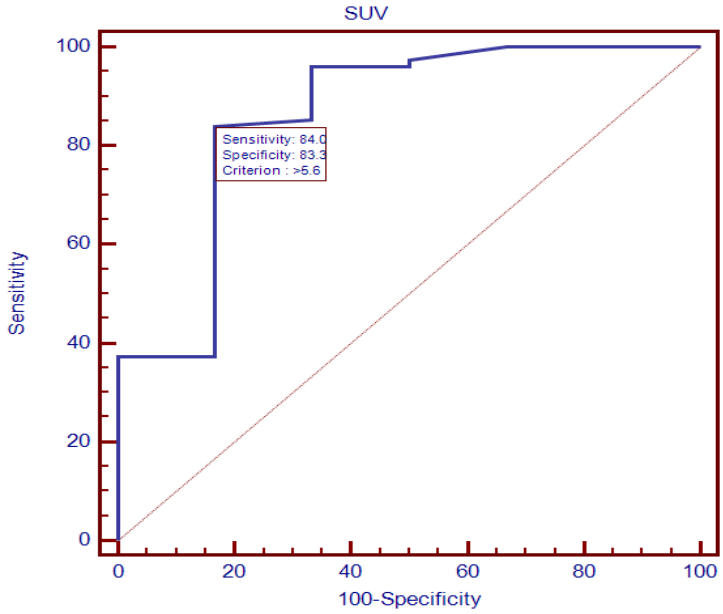

Biểu đồ 4. Đường cong ROC của giá trị SUVmax trong chẩn đoán UTTG tái phát, di căn

Bảng 6. Phân tích đường cong ROC của giá trị SUVmax trong chẩn đoán UTTG tái phát, di căn

Ngưỡng SUVmax	Độ nhạy (%)	Độ đặc hiệu (%)
3	97,3	50
4,5	90,7	66,7
5,6	84	83,3
6	78,7	83,3
6,5	73,3	83,3

Nhận xét: Qua phân tích đường cong ROC, nếu chọn ngưỡng SUV = 5,6g/ml sẽ có giá trị tối ưu nhất trong chẩn đoán UTTG tái phát, di căn với độ nhạy 84% và độ đặc hiệu 83,3%.

4. Bàn luận

4.1. Đặc điểm hình ảnh ^{18}F-FDG PET/CT

Trong nghiên cứu của chúng tôi, PET/CT phát hiện được 294 tổn thương ở 85 BN (Bảng 2, 3). Về vị trí, hạch cổ là tổn thương phát hiện nhiều nhất trên PET/CT, sau đó là hạch trung thất, giường tuyến giáp và phổi. Kết quả của chúng tôi tương tự với kết quả của tác giả Chung JK (1999) tại Hàn Quốc cho thấy vị trí tổn thương gặp nhiều nhất trên PET ở hạch cổ (87,9%), sau đó đến trung thất (33,3%), phổi (27,3%) và xương (9,1%) [4]. Tuy nhiên, tác giả Vural GU (2012) nghiên cứu ở 105 BN UTTG thể biệt hóa có nồng độ Tg huyết thanh cao và XHTT với ^{131}I âm tính được chụp PET/CT phát hiện tổn thương tái phát tại giường tuyến giáp ở 14 BN, di căn hạch cổ ở 13 BN, di căn phổi ở 29 BN và di căn tại các vị trí khác (não, xương, phần mềm) ở 8 BN [5]. Sự khác biệt giữa kết quả nghiên cứu của chúng tôi với tác giả Vural GU có lẽ do BN trong nghiên cứu của chúng tôi có tuổi trung bình thấp hơn và nhưng có nồng độ Tg trung bình cao hơn BN trong nghiên cứu của tác giả này.

Kích thước và giá trị SUV trung bình của tổn thương trên PET/CT là 14,0mm và 9,3g/ml (Bảng 3). Kết quả này của chúng tôi cao hơn so với một số tác giả khác. Trong nghiên cứu của Kunawhudi A (2012), 55 hạch phát hiện được trên PET/CT đều có kích thước trục ngắn ≤ 10mm với giá trị trung bình 7,7 ± 1,5mm và hạch nhỏ nhất có kích thước 4mm, trong đó có 44 hạch dương tính và 11 hạch âm tính [6]. Vì vậy, nếu chỉ căn cứ vào tiêu chuẩn kích thước hạch > 10mm trên CT sẽ có khả năng bỏ sót tổn thương trong chẩn đoán UTTG tái phát di căn. Bên cạnh kích thước, cần chú ý phân tích các đặc điểm nghi ngờ tổn thương di căn khác trên CT như hình dạng, bờ

viền không rõ, phá vỡ vỏ, hoại tử trung tâm, nằm thành chuỗi theo nhóm hạch. Giá trị SUVmax trung bình của tổn thương di căn trong nghiên cứu của Iagaru A (2007) là 7,53g/ml [7], của Na SJ (2012) chỉ là 2,9g/ml [8]. Sự khác biệt này có lẽ do nồng độ Tg trung bình của BN trong nghiên cứu của chúng tôi cao hơn so với các nghiên cứu nói trên.

4.2. Giá trị chẩn đoán của ^{18}F-FDG PET/CT

Số BN có kết quả PET/CT dương tính trong nghiên cứu của chúng tôi là 85 (78%) nhiều hơn số BN có kết quả PET và CT dương tính, tương ứng là 81 (74,3%) và 70 (64,2%) (Biểu đồ 1). Các nghiên cứu trên thế giới cho thấy tỷ lệ kết quả PET dương tính dao động từ 43,5 - 76% và tỷ lệ PET/CT dao động từ 49,1 - 80% (Bảng 4). Kết quả của chúng tôi tương đương với một số tác giả như Kunawhudi A (2012) [6], Ozkan E (2013) [9] nhưng cao hơn một số nghiên cứu khác của Ha LN (2016) [10] và Stangiersky A (2016) [11]. Kết quả PET và PET/CT trong nghiên cứu của chúng tôi cao hơn so với một số tác giả khác có lẽ do nồng độ Tg trung bình của BN trong nghiên cứu cao hơn.

Dương tính giả và âm tính giả là hai vấn đề cần chú ý khi phân tích kết quả ^{18}F-FDG PET/CT. Trong nghiên cứu của chúng tôi, có 79/85 (92,9%) BN kết quả PET/CT là dương tính thật, 6/85 (7,1%) BN dương tính giả, 18/24 (75%) PET/CT âm tính thật và 6/24 (25%) âm tính giả (Bảng 2). Kết quả này tương tự như nghiên cứu của Vural G (2012) khi nhận thấy có 69/75 kết quả PET/CT dương tính thật và 6/75 kết quả dương tính giả, 20/30 kết quả PET/CT âm tính thật và 10/30 kết quả âm tính giả [5]. Vùng cổ có rất nhiều hạch và có thể có những hạch viêm phản ứng, u hạt sau phẫu thuật, u tuyến nước bọt đa hình thái lành tính (u Warthin) cũng bắt giữ FDG dẫn đến kết quả dương tính giả trên PET/CT. Vì vậy, khi kết quả PET/CT dương tính làm thay đổi kế hoạch điều trị cần tiến hành FNA để khẳng định tổn thương tái phát, di căn, nếu tổn thương âm tính có thể tránh một cuộc phẫu thuật không cần thiết cho BN. Bên cạnh đó, kết quả PET/CT âm tính ở BN UTTG có Tg tăng và XHTT âm tính có thể do các tổn thương còn quá nhỏ (microscopic disease) dưới ngưỡng phát hiện của PET/CT và dẫn đến kết quả âm tính giả trên PET/CT. Đối với các trường hợp này cần tiếp tục theo dõi định kỳ BN dựa vào lâm sàng, nồng độ Tg, siêu âm cổ, CT để kịp thời phát hiện và xử trí các tổn thương tái phát, di căn xuất hiện sau đó. Điều này một lần nữa khẳng định FDG PET/CT không thể thay thế cho việc theo dõi lâm sàng, Tg cũng như siêu âm cổ, CT cổ-ngực ở các BN UTTG có nồng độ Tg tăng và XHTT với ^{131}I âm tính.

Các nghiên cứu cho thấy giá trị chẩn đoán của FDG PET/CT trong phát hiện tổn thương tái phát, di căn ở các BN UTTG có Tg tăng và XHTT với ^{131}I âm tính dao động khá rộng. Độ nhạy, giá trị dự đoán dương tính và độ chính xác trong nghiên cứu của chúng tôi tương đương với các tác giả như Vural GU (2012) [5], Giovanella L (2013) [12] và Ha LN (2016) [10] nhưng cao hơn so với một số tác giả như Na SJ (2012) [8], Ozkan E (2013) [9], Choi SJ (2016) [13]. Độ đặc hiệu trong nghiên cứu của chúng tôi tương đương với tác giả Vural GU (2012) [5], cao hơn Na SJ (2012) [8] và Ozkan E (2013) [9] nhưng thấp hơn Giovanella L (2013) [12], Ha LN (2016) [10]. Có lẽ đó là do có sự khác biệt về mẫu nghiên cứu và tiêu chí đánh giá giữa các nghiên cứu. Nghiên cứu của chúng tôi đánh giá giá trị chẩn đoán của ^{18}F-FDG PET/CT dựa trên phân tích trên từng BN (patient-based analysis), trong khi đó một số nghiên cứu khác lại xác định giá trị chẩn đoán của ^{18}F-FDG PET/CT dựa trên phân tích tổn thương (lesion-based analysis). Nghiên cứu của chúng tôi có kết quả khá tương đồng với nghiên cứu của tác giả Vural GU (2012) [5] với số lượng BN nghiên cứu tương đương và cách đánh giá giá trị chẩn đoán dựa trên phân tích từng BN.

Bên cạnh đó, chúng tôi nhận thấy độ nhạy và đặc hiệu của PET/CT có xu hướng tăng với các ngưỡng Tg > 10, > 92,5, > 217 và > 500ng/ml (Bảng 5). Kết quả này cũng tương tự như nghiên của các tác giả Na SJ (2012) [8], Vural GU (2012) [5], tuy nhiên ngưỡng nồng độ Tg trong nghiên cứu của chúng tôi cao hơn rất nhiều so với các tác giả này. Trong nghiên cứu của Na SJ, độ nhạy của PET/CT ở ngưỡng Tg 2 - 5 chỉ là 28,6%, tăng lên 57,1% ở ngưỡng Tg 5 - 10, 60% ở ngưỡng Tg 10 - 20 và đạt cao nhất 85,7% ở ngưỡng Tg > 20ng/ml [8]. Trong nghiên cứu của

Vural GU, độ nhạy, đặc hiệu, giá trị dự đoán dương tính, dự đoán âm tính và độ chính xác của PET/CT tương ứng là 94%, 100%, 89%, 43% và 93% ở ngưỡng Tg > 38,2ng/ml và 75%, 74%, 75%, 74% và 74% ở ngưỡng Tg < 38,2ng/ml [5].

Các giá trị chẩn đoán như độ nhạy, độ đặc hiệu phụ thuộc rất nhiều vào cách phân tích kết quả PET/CT, đặc biệt là ngưỡng SUVmax để xác định kết quả PET dương tính. Nếu chọn ngưỡng SUVmax thấp sẽ làm tăng độ nhạy nhưng làm giảm độ đặc hiệu và ngược lại, nếu chọn ngưỡng SUVmax cao sẽ làm giảm độ nhạy nhưng lại tăng độ đặc hiệu. Vì vậy, lựa chọn ngưỡng SUVmax thích hợp cho kết quả PET/CT dương tính là vấn đề cần đặt ra trong nghiên cứu và thực hành. Trong nghiên cứu của chúng tôi, qua phân tích đường cong ROC, chúng tôi nhận thấy lựa chọn ngưỡng SUVmax 5,6 là thích hợp nhất cho chẩn đoán UTTG tái phát/di căn dựa vào PET/CT với độ nhạy và đặc hiệu tương ứng là 84% và 83,3%. Một số tác giả khác khi phân tích đường cong ROC cũng xác định được các ngưỡng SUVmax thấp hơn hoặc cao hơn so với kết quả của chúng tôi trong nghiên cứu này. Cụ thể, nghiên cứu của Kunawudhi A (2012) [6], Ha LN (2016) [10] và Choi SJ (2016) [13] chọn các ngưỡng SUVmax tương ứng là 2,75, 4,5 và 21,5 trong chẩn đoán UTTG tái phát, di căn. Có lẽ đó là do sự khác biệt về nhóm BN nghiên cứu, nồng độ Tg và quy trình chụp PET/CT khác nhau giữa các nghiên cứu.

5. Kết luận

Qua nghiên cứu đặc điểm hình ảnh và giá trị chẩn đoàn của ^{18}F-FDG PET/CT ở 109 BN UTTG biệt hóa sau phẫu thuật và điều trị ^{131}I có nồng độ Tg cao và XHTT với ^{131}I âm tính, chúng tôi có một số nhận xét sau:

PET/CT phát hiện được 294 tổn thương với kích thước và SUV trung bình tương ứng là 14,0mm và 9,3g/ml. Vị trí tổn thương được phát hiện nhiều nhất là hạch cổ, trung thất, giường tuyến giáp và phổi.

78% BN có kết quả PET/CT dương tính, với tỷ lệ dương tính thật, dương tính giả, âm tính thật và âm tính giả tương ứng là 92,9%, 7,1%, 75% và 25%.

PET/CT có độ nhạy, đặc hiệu, giá trị chẩn đoán dương tính, âm tính và độ chính xác trong chẩn đoán UTTG tái phát di căn tương ứng là 92,9%, 75%, 92,9%, 75% và 89%. Độ nhạy và đặc hiệu của PET/CT tăng lên theo nồng độ Tg.

SUVmax 5,6g/ml là ngưỡng chẩn đoán UTTG tái phát, di căn phù hợp nhất.

Tài liệu tham khảo

1. Cancer Today [online] Available at: http://gco.iarc.fr/today/home [Accessed 31 December 2018].
2. Basu S, Dandekar M, Joshi A, D'Cruz A (2015) *Defining a rational step-care algorithm for managing thyroid carcinoma patients with elevated thyroglobulin and negative on radioiodine scintigraphy (TENIS): Considerations and challenges towards developing an appropriate roadmap.* Eur J Nucl Med Mol Imaging 42: 1167-1171.
3. Caetano R, Bastos CRG, de Olivera IAG et al (2016) *Accuracy of positron emission tomography and positron emission tomography-CT in the detection of differentiated thyroid cancer recurrence with negative 131I whole-body scan results: A meta-analysis.* Head Neck 38: 316-327.
4. Chung JK, So Y, Lee JS et al (1999) *Value of FDG PET in papillary thyroid carcinoma with negative ^{131}I whole-body scan.* J Nucl Med 40: 986-992.
5. Vural GU, Akkas BE, Erkamak N et al (2012) *Prognostic significance of FDG PET/CT on the follow-up of patients of differentiated thyroid carcinoma with negative ^{131}I whole-body scan and elevated thyroglobulin levels correlation with clinical and histopathologic characteristics and long-term follow-up data.* Clin Nucl Med 37: 953-959.
6. Kunawudhi A, Pak-art R, Keelawat S et al (2012) *Detection of subcentimeter metastatic cervical lymph node by 18F-FDG PET/CT in patients with well-differentiated thyroid carcinoma and high serum thyroglobulin but negative 131I whole-body scan.* Clin Nucl Med 37(6): 561-567.

7. Iagaru A, Kalinyak JE, McDougall R (2007) *^{18}F-FDG PET/CT in the management of thyroid cancer.* Clin Nucl Med 32: 690-695.
8. Na SJ, Yoo IR, O JH et al (2012) *Diagnostic accuracy of ^{18}F-fluorodeoxyglucose positron emission tomography/computed tomography in differentiated thyroid cancer patients with elevated thyroglobulin and negative ^{131}I whole body scan: Evaluation by thyroglobulin level*. Ann Nucl Med 26: 26-34.
9. Ozkan E, Aras G, Kucuk NO (2013) *Correlation of ^{18}F-FDG PET/CT findings with histopathological results in differentiated thyroid cancer patients who have increased thyroglobulin or antithyroglobulin antibody levels and negative ^{131}I whole-body scan results*. Clin Nucl Med 38: 326-331.
10. Ha LN, Bieu BQ, Son MH (2016) *Value of dedicated head and neck ^{18}F-FDG PET/CT protocol in detecting recurrent and metastatic lesions in post-surgical differentiated thyroid carcinoma patients with high serum thyroglobulin level and negative ^{131}I whole-body scan*. Asia Oceania J Nucl Med Biol 4(1): 12-18.
11. Stangierski A, Kaznowski J, Wolinski K et al (2016) *The usefulness of fluorine-18 fluorodeoxyglucose PET in the detection of recurrence in patients with differentiated thyroid cancer with elevated thyroglobulin and negative radioiodine whole-body scan*. Nucl Med Commun 37(9): 935-938.
12. Giovanella L, Trimboli P, Verburg FA et al (2013) *Thyroglobulin levels and thyroglobulin doubling time independently predict a positive 18F-FDG PET/CT scan in patients with biochemical recurrence of differentiated thyroid carcinoma.* Eur J Nucl Med Mol Imaging 40: 874-880.
13. Choi SJ, Jung KP, Lee SS et al (2016) *Clinical usefulness of F-18 FDG PET/CT in papillary thyroid cancer with negative radioiodine scan and elevated thyroglobulin level or positive anti-thyroglobulin antibody.* Nucl Med Mol Imaging 50: 130-136.