Nhân một trường hợp thuyên tắc động mạch phổi ở bệnh nhân COVID-19 nguy kịch điều trị thành công bằng tiêu sợi huyết

Case report: Acute pulmonary embolism in a severe COVID-19 patient successfully treated with fibrinolysis

Phạm Trường Thanh, Vũ Đình Ân, Đinh Văn Hồng *Bệnh viện Quân y 175*

Tóm tắt

Tình trạng tăng đông toàn thân là một đặc trưng của COVID-19, vì vậy bệnh nhân COVID-19 nguy kịch có nguy cơ cao thuyên tắc mạch, đặc biệt là thuyên tắc phổi (Pulmanary embolism-PE), cao gấp 9 lần bệnh nhân không mắc COVID-19. Tỷ lệ tử vong ở bệnh nhân PE do COVID-19 cao gấp 2 lần bệnh nhân thuyên tắc phổi không do COVID-19. Tuy nhiên việc chẩn đoán và điều trị thuyên tắc phổi ở bệnh nhân COVID-19 nguy kịch còn gặp nhiều khó khăn. Chúng tôi báo cáo một trường hợp COVID-19 nguy kịch với biểu hiện suy hô hấp cấp giảm oxy máu, siêu âm tim tại giường phát hiện huyết khối buồng tim phải gợi ý nguy cơ cao PE. Liệu pháp tiêu sợi huyết toàn thân được thực hiện cho thấy có sự cải thiện rõ về các chỉ số hô hấp và huyết động. Từ trường hợp này gợi ý tiêu sợi huyết có thể được xem xét là biện pháp cứu vãn đối với bệnh nhân COVID-19 nặng đe dọa tính mạng.

Từ khóa: COVID-19, thuyên tắc phổi, tiêu huyết khối.

Summary

Systemic hypercoagulability is a characteristic of COVID-19. Critically ill COVID-19 patients have a high risk of thromboembolism, especially pulmonary embolism (PE), which is nine times higher than non-COVID-19 patients. The mortality rate in patients with PE due to COVID-19 is twice as high as in non-COVID-19 cases. However, the diagnosis and treatment of pulmonary embolism in critically ill COVID-19 patients still face many difficulties. We report a severe COVID-19 case presenting with hypoxic acute respiratory failure, and bedside echocardiography with right-chamber thrombosis suggesting a high risk of PE. Systemic fibrinolytic therapy showed a marked improvement in respiratory and hemodynamic indices. From this case, it is suggested that fibrinolysis might be considered a rescue therapy for critically life-threatening COVID-19 patients.

Keywords: COVID-19, pulmanary embolism, thrombolysis.

1. Đặt vấn đề

Mặc dù cơ chế bệnh sinh của virus SARS-CoV-2 còn chưa rõ ràng, nhiều nghiên cứu đã chỉ ra nguy cơ gia tăng các biến cố huyết khối tắc mạch trong COVID-19 [6]. Ở nhóm bệnh nhân này, huyết khối hình thành ở cả tĩnh mạch và động mạch, cả mạch máu lớn và mạch máu nhỏ, đặc biệt là huyết khối vi mạch phổi lan tỏa, làm rối loạn thông khí và tưới máu, gây tăng khoảng chết, biểu hiện bằng suy hô hấp cấp giảm oxy máu nặng. Vì vậy, đối với bệnh nhân COVID-19 nguy kịch, tiến triển ARDS nặng, rối

Ngày nhận bài: 13/10/2022, ngày chấp nhận đăng: 8/11/2022
Người phản hồi: Phạm Trường Thanh,
Email: pham.thanhdr@gmail.com - Bệnh viện Quân y 175

loạn huyết động, đáp ứng kém với các biện pháp hồi sức tối ưu, có hoặc không có bằng chứng trực tiếp của tắc mạch phổi (trên chụp cắt lớp vi tính hoặc siêu âm), nhưng có bằng chứng gián tiếp gợi ý huyết khối mạch phổi (tăng áp động mạch phổi, suy thất phải cấp trên siêu âm, huyết khối tĩnh mạch sâu hoặc huyết khối buồng tim) thì tiêu sợi huyết được xem như liệu pháp cứu vãn giúp cải thiện về tình trạng oxy hóa máu và chức năng tim [7].

2. Trường hợp lâm sàng

Bệnh nhân nam 46 tuổi, không có bệnh lý mạn tính, đã tiêm một mũi vắc xin COVID-19 (AstraZeneca). Bệnh nhân bị ho, khó thở và test nhanh tại nhà dương tính virus SARS-CoV-2. Nhập khu cách ly theo dõi và điều trị bốn ngày, sau đó chuyển đến trung tâm chúng tôi trong tình trạng: Kích thích, vật vã; suy hô hấp cấp: Thở nhanh nông Tần số 35 lần/phút; SpO_2 70% (HFNC: Flow 60 L/p; FiO_2 100%); mạch nhanh xoang 135 lần/phút; huyết áp (HA) 144/96mmHg.

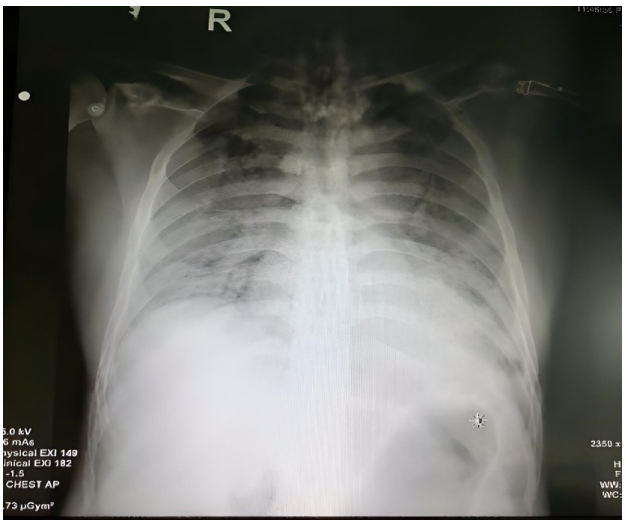

Hình 1. X-quang ngực thẳng tại thời điểm nhập viện

Bệnh nhân được đặt nội khí quản cấp cứu, thở máy kiểm soát: Mode A/C, tần số 26 lần/phút, thể tích khí lưu thông (Vt) 400ml, FiO_2 100%; PEEP 10 cmH_2O (P_{peak} 30cmH_2O, $P_{plateau}$ 22 mH_2O, Compliance 25ml/cmH_2O). Sau thở máy một giờ, đột ngột HA giảm còn 60/30 mmHg, mạch 150 lần/phút, SpO_2 giảm 90%.

Kết quả xét nghiệm cho thấy tình trạng suy hô hấp giảm oxy máu nặng, chỉ số oxy hóa máu PaO_2 /FiO_2 (P/F) < 100; bão cytokin: CRP 122,6mg/L; IL-6 50,55pg/mL; LDH 1171 U/L; ferritin > 1500ng/mL; D-Dimer 98962mg/L; TCK 27,1 giây; tỷ lệ prothrombin 77%; tiểu cầu 201G/L. Siêu âm phổi: hình ảnh B-line lan tỏa, đông đặc thùy dưới phổi trái (Hình 2); Siêu âm tim: Huyết khối nhĩ phải kích thước 12×18mm (Hình 3), huyết khối tĩnh mạch chủ dưới đoạn thượng vị (Hình 4), áp lực động mạch phổi tâm thu (PAPs) 50mmHg, phân suất tống máu (EF) 67%.

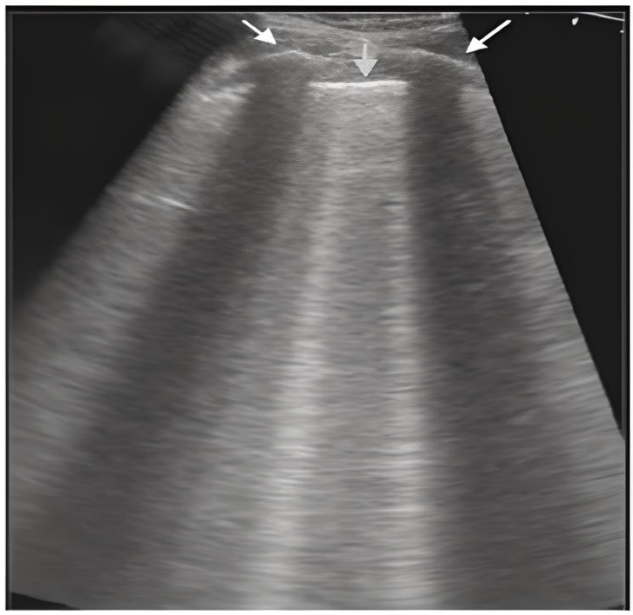

Hình 2. B-Line lan tỏa trên siêu âm phổi

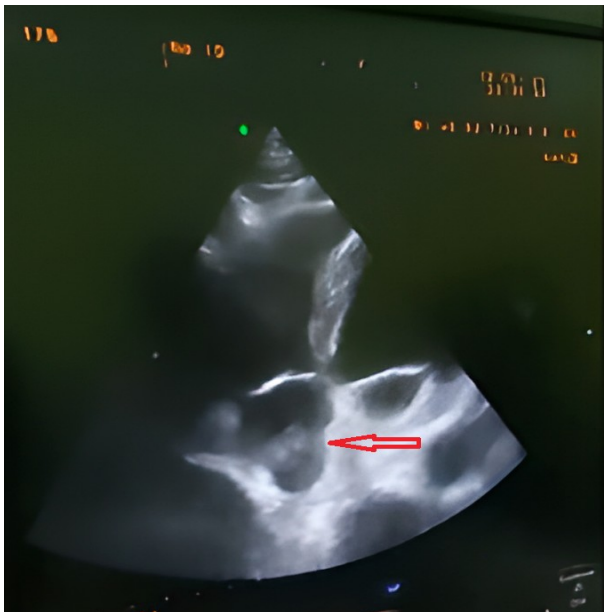

Hình 3. Huyết khối nhĩ phải

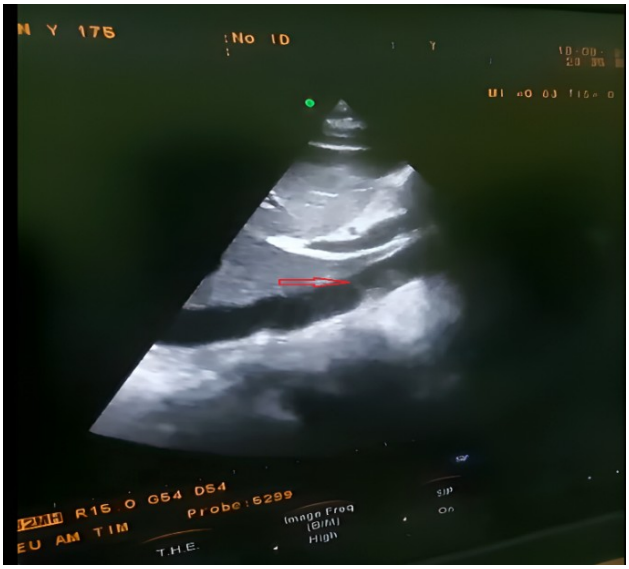

Hình 4. Huyết khối tĩnh mạch chủ dưới đoạn thượng vị

Bệnh nhân được chẩn đoán Bệnh COVID-19 nguy kịch ngày thứ 4, ARDS mức độ nặng, biến chứng thuyên tắc mạch phổi. Ngoài các biện pháp điều trị hồi sức tích cực tối ưu theo hướng dẫn của Bộ Y tế [1], chúng tôi chỉ định tiêu sợi huyết cứu vãn: Khởi trị heparin không phân đoạn (UHF) bolus 80IU/kg, alteplase 0,6mg/kg (36mg) truyền tĩnh mạch trong 15 phút, sau đó duy trì UHF 18IU/kg và chỉnh liều theo xét nghiệm aPTT (thời gian thromboplastin một phần hoạt hóa) mỗi hai giờ, mục tiêu aPTT 1,5 - 2 lần chứng. Sau tiêu sợi huyết: Huyết áp cải thiện, giảm dần được vận mạch và ngưng hẳn ở giờ thứ 12, chỉ số oxy hóa máu cải thiện rõ sau 24 giờ (P/F > 200), cùng với đó là siêu âm tại giường thấy hình ảnh kích thước huyết khối buồng tim phải giảm dần từ ngày thứ 3 và không phát hiện huyết khối buồng tim phải sau 13 ngày (Bảng 1). Bệnh nhân không có biểu hiện chảy máu trên lâm sàng. Tuy nhiên bệnh nhân diễn tiến viêm phổi thở máy kéo dài thời gian điều trị, sau đó được mở khí quản và ngưng thở máy. Bệnh nhân được xuất viện vào ngày thứ 27, duy trì kháng đông liều dự phòng (enoxaparin tiêm dưới da 40mg/ngày).

Bảng 1. Diễn tiến cận lâm sàng sau tiêu sợi huyết

Thời gian	P/F (%)	Siêu âm tim	D-dimer mg/L	Hs-troponin T ng/ml	Chỉ số tim (CI) l/p/m²
Ngày nhập viện	P/F <100	Huyết khối buống nhĩ phải (12 × 18mm); Hở 3 lá nhẹ; PAPS: 50mmHg; EF: 67%	98962	0,005	2,0
Ngày 2	P/F > 200	Huyết khối buồng nhĩ phải kích thước không thay đổi, PAPs 50mmHg; EF: 61%	64033	0,063	2,4
Ngày 3	P/F > 300	Huyết khối buồng tim phải giảm nhẹ kích thước so với trước; PAPs 45mmHg	40155	0,032	4,0
Ngày 13	P/F > 300	Buồng tim phải không thấy huyết khối, EF: 70%; PAPs: 35mmHg	3328	0,022	4,2

4. Bàn luận

4.1. Rối loạn đông máu ở bệnh nhân COVID-19

Bệnh nhân mắc COVID-19 có nguy cơ cao xuất hiện huyết khối, đặc biệt là thuyên tắc huyết khối tĩnh mạch (VTE - Venous Thromboembolism) với tần suất 14,1%, tỷ lệ mới mắc là 22,7% ở bệnh nhân nhập Hồi sức tích cực (Intensive Care Unit-ICU), trong đó thuyên tắc phổi (Pulmonary Embolism - PE) là một biến chứng nặng có thể xảy ra trong bệnh cảnh này [5]. Một phân tích gộp gần đây cho thấy tỷ lệ PE tại khoa cấp cứu là 17,9% và ở ICU là 48,6% [4].

Cơ chế rối loạn đông máu mà chủ yếu là tăng đông ở bệnh nhân COVID-19 chưa hoàn toàn hiểu rõ. Tuy nhiên, 3 yếu tố chính trong tam giác Virchow

để hình thành nên cục máu đông đều xuất hiện ở nhóm bệnh nhân này [6], [8] và ở bệnh nhân COVID-19, đáp ứng huyết khối - miễn dịch sinh lý bị rối loạn gây ra tình trạng hình thành huyết khối quá mức khi hệ miễn dịch được huy động để tấn công khi SARS-CoV-2 xâm nhập tế bào phổi typ 2 trong phế nang, hậu quả này phần lớn ảnh hưởng đến hệ vi mạch phổi. Dựa trên giải phẫu tử thi kết quả cho thấy hầu hết bệnh nhân đều có huyết khối ở cả các mạch máu nhỏ và mạch máu lớn, huyết khối xuất hiện ở cả động mạch và tĩnh mạch [8].

4.2. Tiếp cận chẩn đoán và điều trị thuyên tắc phổi ở bệnh nhân COVID-19

Chẩn đoán thuyên tắc phổi ở bệnh nhân Covid-19 gặp nhiều khó khăn do bệnh cảnh chồng lấp với giảm oxy máu trong hội chứng suy hô hấp cấp (Acute Respiratory Distress Syndrome - ARDS), cùng với điều kiện chụp cắt lớp vi tính lồng ngực hạn chế. Vì vậy chẩn đoán thuyên tắc phổi cần dựa vào các hình ảnh gián tiếp trên siêu âm như tăng áp động mạch phổi, suy thất phải cấp, huyết khối tĩnh mạch sâu hoặc huyết khối buồng tim [9].

Chúng tôi dựa trên các hướng dẫn mới nhất của Hiệp hội Tim mạch châu Âu về tiếp cận chẩn đoán và điều trị thuyên tắc phổi từ năm 2019 , việc đánh giá bước đầu là tình trạng huyết động của bệnh nhân khi nhập viện, trường hợp lâm sàng này, bệnh nhân đang bị rối loạn huyết động nặng, siêu âm tim phát hiện có hình ảnh huyết khối nhĩ phải và tăng gánh thất phải, kèm theo D-dimer tăng rất cao (98962 mg/L) cho nên bệnh nhân có chỉ định điều trị bằng tiêu sợi huyết (bệnh nhân không có chống chỉ định tuyệt đối tiêu sợi huyết). Ngay sau tiêu sợi huyết, tiếp tục duy trì kháng đông bằng heparin không phân đoạn đường tĩnh mạch với mục tiêu aPTT > 2 lần so với chứng. Kết quả, tình trạng bệnh nhân cải thiện rõ rệt về chỉ số hô hấp, huyết động sau 24 giờ và không gặp biến cố chảy máu lớn nào đáng kể.

4.3. Chỉ định tiêu sợi huyết cứu vãn ở bệnh nhân COVID-19 nguy kịch

Theo Barrett và cộng sự, ở bệnh nhân COVID-19 có biểu hiện của huyết khối vi mạch lan tỏa, trong đó vi huyết khối mạch phổi làm rối loạn thông khí và tưới máu, gây tăng khoảng chết với biểu hiện chính là suy hô hấp giảm oxy máu [2]. Đặc biệt ở những Bệnh nhân COVID-19 nguy kịch, tiến triển ARDS, rối loạn huyết động, đáp ứng kém với các biện pháp hồi sức cơ bản như thở máy tối ưu, thông khí nằm sấp, kháng đông bằng heparin; có hoặc không có bằng chứng trực tiếp của tắc mạch phổi (trên chụp cắt lớp vi tính hoặc siêu âm), nhưng có bằng chứng gián tiếp như tăng áp động mạch phổi hay suy thất phải cấp trên siêu âm, huyết khối tĩnh mạch sâu hoặc huyết khối buồng tim, thì tiêu sợi huyết được xem như liệu pháp cứu vãn giúp cải thiện về tình trạng oxy hóa máu và chức năng tim [9]. Giải thích cho điều này, các tác giả lý giải rằng: Liệu pháp chống đông bằng Heparin liều điều trị chỉ có lợi nếu bắt đầu sớm trước khi bệnh nhân suy hô hấp mất bù đòi hỏi phải thông khí nhân tạo (tức là, trước khi quá nhiều cục máu đông vi mạch phổi), mà để thiết lập lại sự thông thoáng của mạch máu sau khi bị huyết khối và qua đó làm giảm thông khí khoảng chết thì tiêu sợi huyết là cần thiết để phá vỡ các vi huyết khối này. Đây là một trong những căn cứ để tiến hành tiêu sợi huyết cứu vãn đối với bệnh nhân COVID-19 nguy kịch giảm oxy máu nặng, trong bệnh cảnh tương như ca lâm sàng đã mô tả ở trên.

5. Kết luận

Điều trị bệnh nhân COVID-19 nặng và nguy kịch còn gặp nhiều khó khăn do bệnh cảnh lâm sàng đa dạng, tổn thương đa cơ quan, đặc biệt gây viêm phổi, suy hô hấp tiến triển nhanh. Điều trị kháng đông và tiêu sợi huyết toàn thân là điều trị theo cơ chế bệnh sinh, tùy thuộc vào từng cấp độ, trong đó tiêu sợi huyết cứu vãn được chỉ định cho bệnh nhân COVID-19 nguy kịch, có biến chứng vi huyết khối mạch phổi lan tỏa, góp một phần cải thiện chỉ số oxy hóa máu, thở máy hiệu quả và ổn định huyết động.

Tài liệu tham khảo

1. Bộ Y tế (2021) *Hướng dẫn chẩn đoán và điều trị COVID-19 do chủng vi rút Corona mới (SARS-CoV-2).* Bộ Y tế.
2. Barrett CD, Moore HB, Moore EE et al (2022) *Study of alteplase for respiratory failure in SARS-CoV-2*

COVID-19: A vanguard multicenter, rapidly adaptive, pragmatic, randomized controlled trial. Chest 161(3): 710-727.

3. Konstantinides SV, Meyer G, Becattini C et al (2020) *2019 ESC Guidelines for the diagnosis and management of acute pulmonary embolism developed in collaboration with the European Respiratory Society (ERS).* Eur Heart J 41(4): 543-603.
4. Kwee RM, Adams HJA, Kwee TC (2021) *Pulmonary embolism in patients with COVID-19 and value of D-dimer assessment: A meta-analysis.* Eur Radiol 31(11): 8168-8186.
5. Nopp S, Moik F, Jilma B et al (2020) *Risk of venous thromboembolism in patients with COVID-19: A systematic review and meta-analysis.* Res Pract Thromb Haemost 4(7): 1178-1191.
6. Ortega-Paz L, Capodanno D, Montalescot G et al (2021) *Coronavirus disease 2019-associated thrombosis and coagulopathy: Review of the pathophysiological characteristics and implications for antithrombotic management*. J Am Heart Assoc. 10(3): 019650.
7. Price LC, Garfield B, Bleakley C et al (2020) *Rescue therapy with thrombolysis in patients with severe COVID-19-associated acute respiratory distress syndrome.* Pulm Circ 10(4): 2045894020973906.
8. Singhania N, Bansal S, Nimmatoori DP et al (2020) *Current Overview on Hypercoagulability in COVID-19.* Am J Cardiovasc Drugs 20(5): 393-403.
9. Spyropoulos AC, Levy JH, Ageno W et al (2020) *Scientific and Standardization Committee communication: Clinical guidance on the diagnosis, prevention, and treatment of venous thromboembolism in hospitalized patients with COVID-19.* J Thromb Haemost 18(8): 1859-1865.